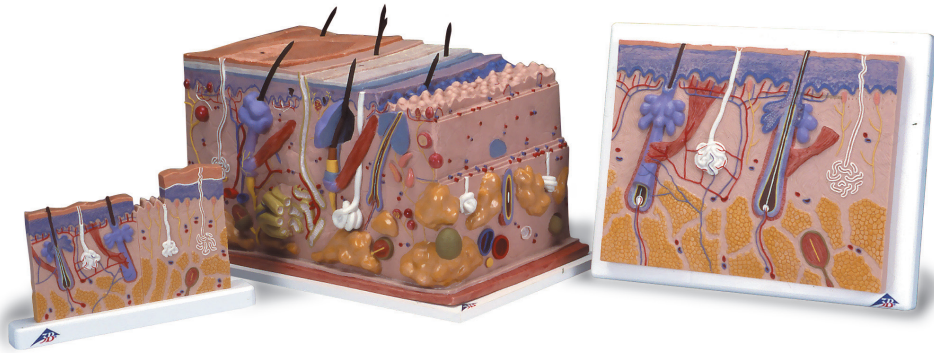




...going one step further



J11 (1000290)

J13 (1000291)

J10 (1000289)

J10 (1000289)

J11 (1000290)

J13 (1000291)



Latin

J10

- I Epidermis
- II Dermis
- III Subcutis
- 1 Glandula sebacea
- 2 Radix pili
- 3 Scapus pili
- 4 M. arrector pili
- 5 Corpusculum tactus (MEISSNER)
- 6 Porus sudorifer
- 7 Corpusculum lamellosum (VATER-PACINI)
- 8 Vagina radice externa
- 9 Vagina radice interna
- 10 Cuticula pili
- 11 Bulbus pili
- 12 Medulla pili
- 13 Cortex pili
- 14 Cellulae adiposae
- 15 Papilla pili
- 16 Glandula sudorifer merocrina
- 17 Stratum reticulare
- 18 Ductus sudorifer
- 19 Stratum papillare
- 20 Stratum basale
- 21 Stratum spinosum
- 22 Stratum germinativum
- 23 Stratum granulosum
- 24 Stratum lucidum
- 25 Stratum corneum

J11

- I Epidermis
- II Dermis
- III Subcutis
- 1 Corpusculum tactus (MEISSNER)
- 2 Stratum corneum
- 3 Stratum lucidum
- 4 Stratum granulosum
- 5 Stratum spinosum
- 6 Stratum basale
- 7 Stratum germinativum
- 8 Stratum papillare
- 9 Ductus sudorifer
- 10 Stratum reticulare
- 11 Glandula sudorifer merocrina
- 12 Corpusculum lamellosum (VATER-PACINI)
- 13 Cellulae adiposae
- 14 Vagina radice externa
- 15 Vagina radice interna
- 16 Cuticula pili
- 17 Bulbus pili
- 18 Medulla pili
- 19 Cortex pili
- 20 M. arrector pili
- 21 Radix pili
- 22 Glandula sebacea
- 23 Scapus pili
- 24 Porus sudorifer

J13

- I Epidermis
- II Dermis
- III Subcutis
- IV Stratum corneum
 - 1 Scapus pili
 - 2 Stratum disjunctum
 - 3 Stratum conjunctum
 - 4 Stratum lucidum
 - 5 Stratum granulosum
 - 6 Stratum spinosum
 - 7 Stratum basale
 - 8 Membrana basalis
 - 9 Plexus venosus subpapillaris
- 10 Stratum papillare
- 11 Rete arteriosum subpapillaris
- 12 Stratum reticulare
- 13 Ductus sudorifer
- 14 Plexus venosus corii
- 15 Rete arteriosum corii
- 16 Radix pili
- 17 M. arrector pili
- 18 Vas lymphaticum
- 19 Arteriola
- 20 Nervus
- 21 Venula
- 22 Corpusculum bulboideum (KRAUSE)
- 23 Corpusculum lamellosum (GOLGI-MAZZONI)
- 24 Corpusculum bulboideum (RUFFINI)
- 25 Corpusculum lamellosum (VATER-PACINI)
- 26 A. papillaris
- 27 V. papillaris
- 28 Cortex pili
- 29 Medulla pili
- 30 Glandula sudorifer merocrina
- 31 Vagina epithelialis radicularis externa
- 32 Stratum epitheliale externum
- 33 Stratum epitheliale internum
- 34 Cuticula pili
- 35 Radix pili
- 36 Glandula sebacea
- 37 Portio terminalis glandulae sudoriferae apocrinae
- 38 N. papillaris
- 39 N. pili
- 40 Fascia
- 41 Musculus
- 42 Cellulae adiposae
- 43 M. arrector pili
- 44 Corpusculum tactus (MEISSNER)
- 45 Porus sudorifer
- 46 Melanozyt
- 47 Ductus sudoriferus
- 48 Corpusculum tactus (MERKEL)

English

Skin Models

J10

Skin Section, 70 times full-size

- I Epidermis
- II Derma
- III Subcutis
- 1 Sebaceous gland
- 2 Root of hair
- 3 Hair shaft
- 4 Arrector muscle of hair
- 5 MEISSNER's tactile corpuscle
- 6 Sweat pore
- 7 VATER-PACINI corpuscle
- 8 Outer root sheath
- 9 Inner root sheath
- 10 Hair cuticle
- 11 Hair bulb
- 12 Medulla of hair
- 13 Cortex of hair
- 14 Adipose cell
- 15 Hair papilla
- 16 Sweat gland
- 17 Reticular layer of dermis
- 18 Sudoriferous duct
- 19 Papillary layer of dermis
- 20 Basal layer of epidermis
- 21 Spinous layer of epidermis
- 22 Stratum germinativum
- 23 Granular layer of epidermis
- 24 Clear layer of epidermis
- 25 Horny layer of epidermis

J11

Skin Section, 40 times full-size

- A Section of the scalp
- B Section of the sole of the foot
- I Epidermis
- II Derma
- III Subcutis
- 1 MEISSNER's tactile corpuscle
- 2 Horny layer of epidermis
- 3 Clear layer of epidermis
- 4 Granular layer of epidermis
- 5 Spinous layer of epidermis
- 6 Basal layer of epidermis
- 7 Stratum germinativum
- 8 Papillary layer of dermis
- 9 Sudoriferous duct
- 10 Reticular layer of dermis
- 11 Sweat gland
- 12 VATER-PACINI corpuscle
- 13 Adipose cell
- 14 Outer root sheath
- 15 Inner root sheath
- 16 Hair cuticle
- 17 Hair bulb
- 18 Medulla of hair
- 19 Cortex of hair
- 20 Arrector muscle of hair
- 21 Root of hair
- 22 Sebaceous gland
- 23 Hair shaft
- 24 Sweat pore

Skin Models

English

J13

Skin, Block Model, 70 times full-size

- I Epidermis
- II Derma
- III Subcutis
- IV Horny layer of epidermis
 - 1 Hair shaft
 - 2 Stratum disjunctum
 - 3 Stratum conjunctum
 - 4 Clear layer of epidermis
 - 5 Granular layer of epidermis
 - 6 Spinous layer of epidermis
 - 7 Basal layer of epidermis
 - 8 Basement membrane
 - 9 Subpapillary venous plexus
- 10 Papillary layer of dermis
- 11 Subpapillary arterial network
- 12 Reticular layer of dermis
- 13 Sudoriferous duct
- 14 Venous plexus of corium
- 15 Arterial network of corium
- 16 Root of hair
- 17 Arrector muscle of hair
- 18 Lymph vessel
- 19 Arteriole
- 20 Nerve
- 21 Venule
- 22 Krause's corpuscle
- 23 Golgi-Mazzoni corpuscles
- 24 Brushes of Ruffini
- 25 VATER-PACINI corpuscle
- 26 Papillary artery
- 27 Papillary vein
- 28 Cortex of hair
- 29 Medulla of hair
- 30 Sweat gland
- 31 Outer epithelial sheath
- 32 Henle's layer
- 33 Huxley's layer
- 34 Hair cuticle
- 35 Root of hair
- 36 Sebaceous gland
- 37 Body of apocrine sudoriferous gland
- 38 Papillary nerve
- 39 Hair nerve
- 40 Fascia
- 41 Muscle
- 42 Adipose cell
- 43 Arrector muscle of hair
- 44 MEISSNER's tactile corpuscle
- 45 Sweat pore
- 46 Melanocyte
- 47 Duct of apocrine sudoriferous gland
- 48 Mekel's corpuscles



J10

Hautschnitt, 70-fache Größe

- I Oberhaut
- II Lederhaut
- III Unterhautgewebe
- 1 Talgdrüse
- 2 Haarwurzel
- 3 Haarschaft
- 4 Aufrichter des Haares
- 5 MEISSNERSches Tastkörperchen
- 6 Schweißdrüsenöffnung
- 7 VATER-PACINI Körperchen
- 8 Äußere Wurzelscheide
- 9 Innere Wurzelscheide
- 10 Haarhäutchen
- 11 Haarzwiebel
- 12 Haarmark
- 13 Haarrinde
- 14 Fettzelle
- 15 Haarpapille
- 16 Schweißdrüse
- 17 Stratum reticulare
- 18 Schweißdrüsengang
- 19 Stratum papillare
- 20 Basalschicht
- 21 Stachelzellschicht
- 22 Regenerationsschicht
- 23 Stratum granulosum
- 24 Stratum lucidum
- 25 Hornschicht

J11

Hautschnitt, 40-fache Größe

- A Schnitt durch die Kopfhaut
- B Schnitt durch die Haut der Fußsohle
- I Oberhaut
- II Lederhaut
- III Unterhautgewebe
- 1 MEISSNERSches Tastkörperchen
- 2 Hornschicht
- 3 Stratum lucidum
- 4 Stratum granulosum
- 5 Stachelzellschicht
- 6 Basalschicht
- 7 Regenerationsschicht
- 8 Stratum papillare
- 9 Schweißdrüsengang
- 10 Stratum reticulare
- 11 Schweißdrüse
- 12 VATER-PACINI Körperchen
- 13 Fettzelle
- 14 Äußere Wurzelscheide
- 15 Innere Wurzelscheide
- 16 Haarhäutchen [®]
- 17 Haarzwiebel
- 18 Haarmark
- 19 Haarrinde
- 20 Aufrichter des Haares
- 21 Haarwurzel
- 22 Talgdrüse
- 23 Haarschaft
- 24 Schweißdrüsenöffnung

Hautmodelle

Deutsch

J13

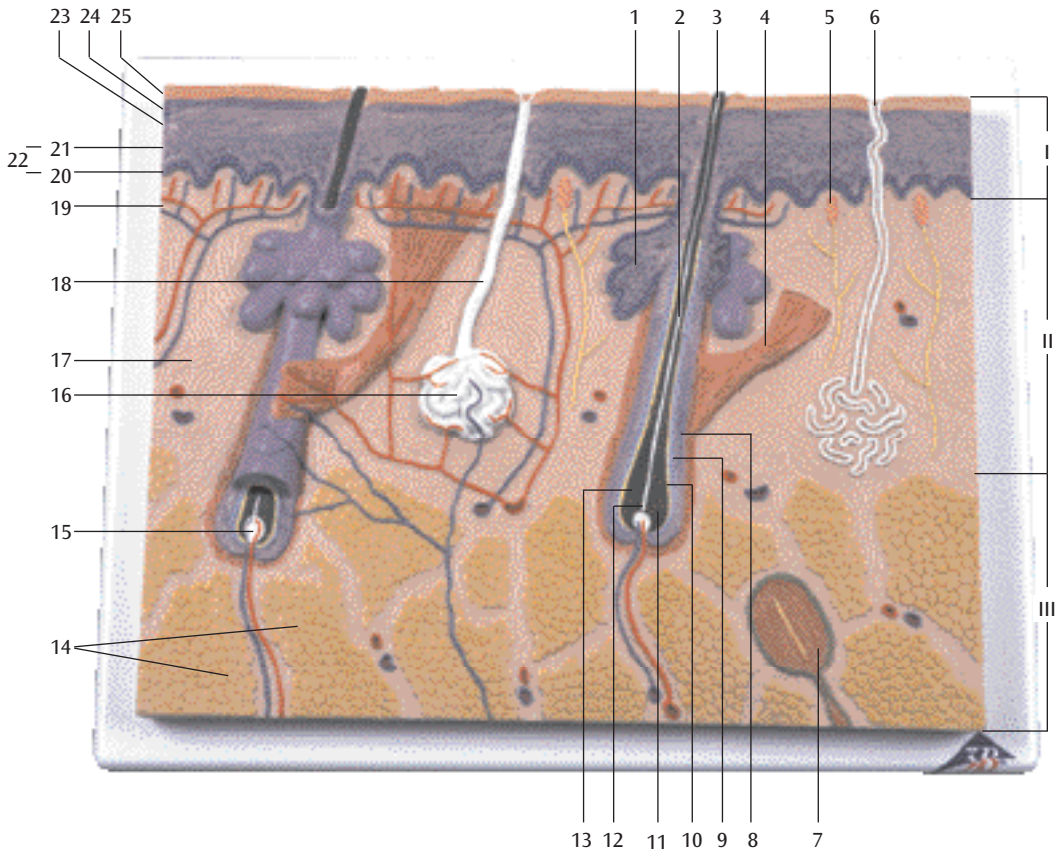
Haut, Blockmodell, 70-fache Größe

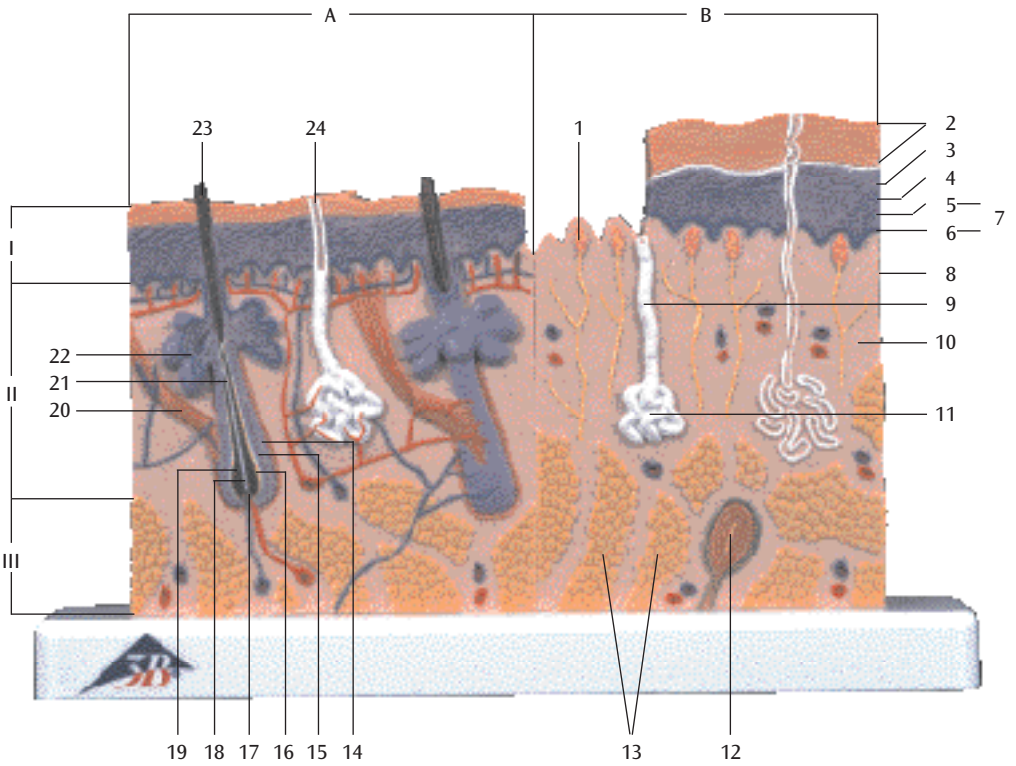
- I Oberhaut
- II Lederhaut
- III Unterhautgewebe
- IV Hornschicht
 - 1 Haarschaft
 - 2 Hornschuppenschicht
 - 3 Innere Hornschicht
 - 4 Stratum lucidum
 - 5 Stratum granulosum
 - 6 Stachelzellschicht
 - 7 Basalschicht
 - 8 Basalmembran
 - 9 Subpapilläres Venengeflecht
- 10 Stratum papillare
- 11 Subpapilläres Arteriennetz
- 12 Stratum reticulare
- 13 Schweißdrüsengang
- 14 Venengeflecht der Lederhaut
- 15 Arteriennetz der Lederhaut
- 16 Haarwurzel
- 17 Aufrichter des Haares
- 18 Lymphgefäß
- 19 Arteriole
- 20 Nerv
- 21 Venule
- 22 Krause-Endkolben
- 23 Golgi-Mazzonische Körperchen
- 24 Ruffinische Körperchen
- 25 VATER-PACINI Körperchen
- 26 Haarpapillenarterie
- 27 Haarpapillenvene
- 28 Haarrinde
- 29 Haarmark
- 30 Schweißdrüse
- 31 Äußere epitheliale Wurzelscheide
- 32 Henlesche Schicht
- 33 Huxleysche Schicht
- 34 Haarhäutchen
- 35 Haarwurzel
- 36 Talgdrüse
- 37 Duftdrüsenkörper
- 38 Haarpapillennerv
- 39 Haarnerv
- 40 Faszie
- 41 Muskel
- 42 Fettzelle
- 43 Aufrichter des Haares
- 44 MEISSNERsches Tastkörperchen
- 45 Schweißdrüsenöffnung
- 46 Pigmentzelle
- 47 Ausführungsgang der Duftdrüse
- 48 Merksche Tastscheiben



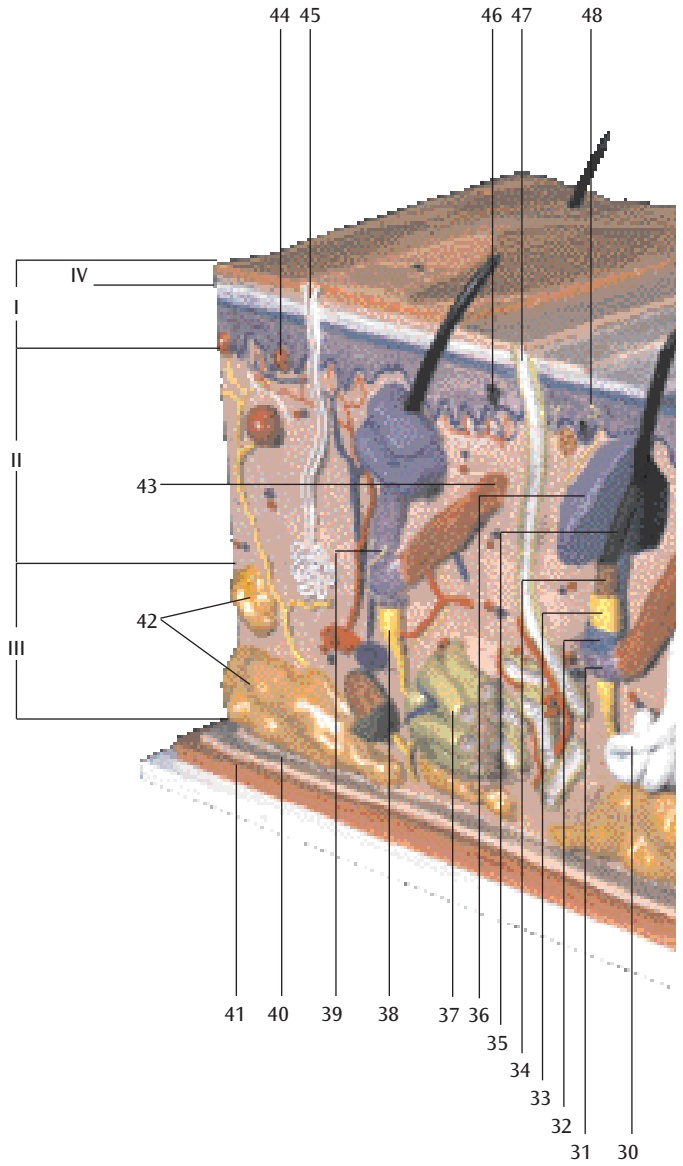


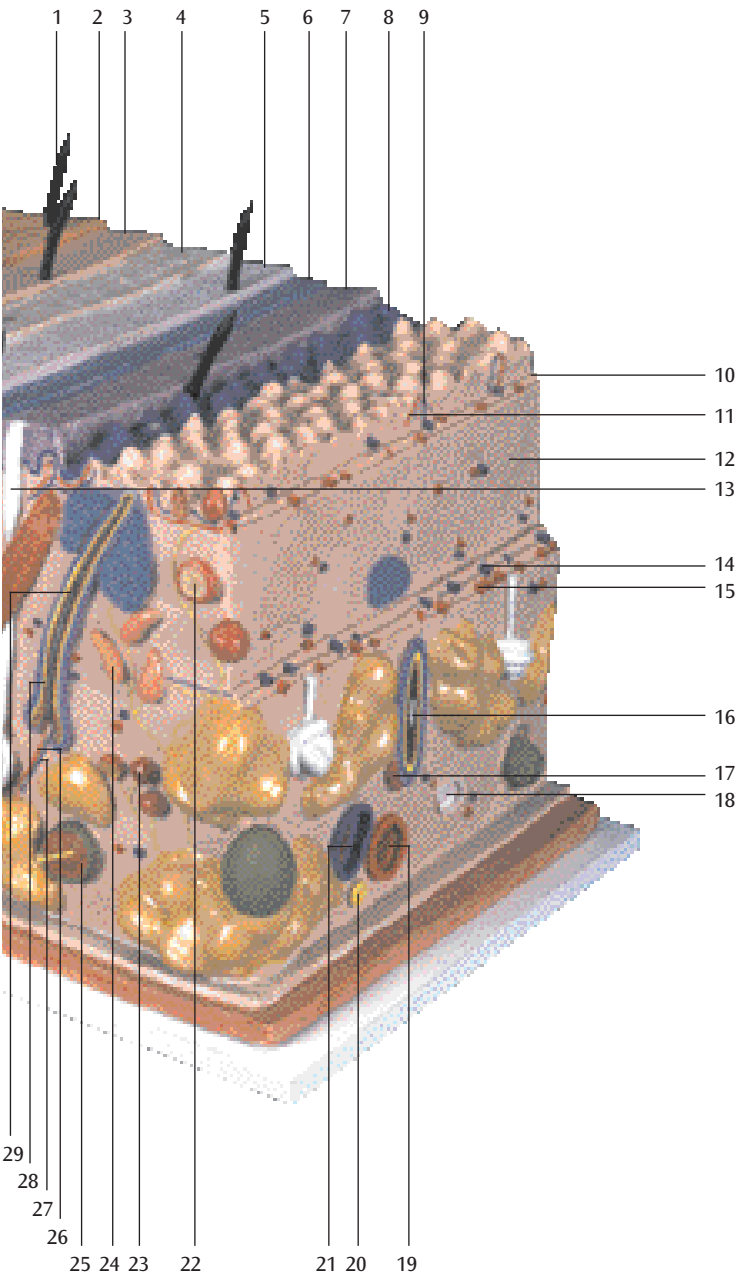
J10 (1000289)





J13 (1000291)





Modelos de la Piel

Español

J10

Corte de la piel, 70 veces su tamaño natural

- I Epidermis
- II Dermis
- III Subcutis
- 1 Glándula sebácea
- 2 Raíz pilosa
- 3 Tallo del pelo
- 4 M. erector del pelo
- 5 Corpúsculo de MEISSNER
- 6 Poro sudorífero
- 7 Corpúsculo de VATER-PACINI
- 8 Vaina radicular externa
- 9 Vaina radicular interna
- 10 Cutícula del pelo
- 11 Bulbo peloso
- 12 Médula del pelo
- 13 Corteza del pelo
- 14 Célula adiposa
- 15 Papila pilosa
- 16 Glándula sudorípara
- 17 Capa reticular
- 18 Conducto sudorífero
- 19 Capa papilar
- 20 Capa basal
- 21 Estrato germinativo
- 22 Estrato germinativo
- 23 Estrato granulosa
- 24 Estrato lúcido
- 25 Estrato córneo

J11

Corte de la piel, 40 veces su tamaño natural

- A Corte por el cuero cabelludo
- B Corte por la planta del pie
- I Epidermis
- II Dermis
- III Subcutis
- 1 Corpúsculo de MEISSNER
- 2 Estrato córneo
- 3 Estrato lúcido
- 4 Estrato granulosa
- 5 Estrato germinativo
- 6 Capa basal
- 7 Estrato germinativo
- 8 Capa papilar
- 9 Conducto sudorífero
- 10 Capa reticular
- 11 Glándula sudorípara
- 12 Corpúsculo de VATER-PACINI
- 13 Célula adiposa
- 14 Vaina radicular externa
- 15 Vaina radicular interna
- 16 Cutícula del pelo
- 17 Bulbo peloso
- 18 Médula del pelo
- 19 Corteza del pelo
- 20 M. erector del pelo
- 21 Raíz pilosa
- 22 Glándula sebácea
- 23 Tallo del pelo
- 24 Poro sudorífero

J13

La piel, modelo en bloque, 70 veces su tamaño natural

- I Epidermis
- II Dermis
- III Subcutis
- IV Estrato córneo
 - 1 Tallo del pelo
 - 2 Estrato disjuncto
 - 3 Estrato conjuncto
 - 4 Estrato lúcido
 - 5 Estrato granulosa
 - 6 Estrato germinativo
 - 7 Capa basal
 - 8 Membrana basal
 - 9 Plexo venoso subpapilar
- 10 Capa papilar
- 11 Red arterioso subpapillar
- 12 Capa reticular
- 13 Conducto sudorífero
- 14 Plexo venoso da derme
- 15 Red arterioso del dermis
- 16 Raíz pilosa
- 17 M. erector del pelo
- 18 Vaso linfático
- 19 Arteriola
- 20 Nervio
- 21 Venula
- 22 Corpúsculos de Krause
- 23 Corpúsculos de Golgi-Mazzoni
- 24 Corpúsculos de Ruffine
- 25 Corpúsculo de VATER-PACINI
- 26 A. papilar
- 27 V. papilar
- 28 Corteza del pelo
- 29 Médula del pelo
- 30 Glándula sudorípara
- 31 Vaina epitelial externa
- 32 Estrato de Henle
- 33 Estrato de Huxley
- 34 Cutícula del pelo
- 35 Raíz pilosa
- 36 Glándula sebácea
- 37 Cuerpo de la glándula sudorífera
- 38 N. papilar
- 39 N. capilar
- 40 Aponeurosis
- 41 Músculo
- 42 Célula adiposa
- 43 M. erector del pelo
- 44 Corpúsculo de MEISSNER
- 45 Poro sudorífero
- 46 Celula pigmentada
- 47 Ducto sudorífero
- 48 Corpúsculo de MERKEL



Modèles de la Peau

Français

J10

Coupe de la peau, agrandie 70 fois

- I Epiderme
- II Derme
- III Tissu cellulaire sous-cutané
- 1 Glande sébacée
- 2 Racine du poil
- 3 Tige du poil
- 4 M. arrecteur du poil
- 5 Corpuscule de MEISSNER
- 6 Orifice de la glande sudoripare
- 7 Corpuscule de PACINI
- 8 Vagina radialis externe
- 9 Vagina radialis interne
- 10 Cuticule du poil
- 11 Bulbe pileux
- 12 Moelle du poil
- 13 Cortex du poil
- 14 Cellule adipeuse
- 15 Papille pileuse
- 16 Glande sudoripare
- 17 Couche réticulaire du derme
- 18 Canal sudorifère
- 19 Corps papillaire du derme
- 20 Couche basale de l'épiderme
- 21 Couche de MALPIGHI de l'épiderme
- 22 Couche de MALPIGHI
- 23 Couche granuleuse de l'épiderme
- 24 Couche lucide de l'épiderme
- 25 Couche cornée de l'épiderme

J11

Coupe de la peau, agrandie 40 fois

- A Section du cuir chevelu
- B Section de la plante du pied
- I Epiderme
- II Derme
- III Tissu cellulaire sous-cutané
- 1 Corpuscule de MEISSNER
- 2 Couche cornée de l'épiderme
- 3 Couche lucide de l'épiderme
- 4 Couche granuleuse de l'épiderme
- 5 Couche de MALPIGHI de l'épiderme
- 6 Couche basale de l'épiderme
- 7 Couche de MALPIGHI
- 8 Corps papillaire du derme
- 9 Canal sudorifère
- 10 Couche réticulaire du derme
- 11 Glande sudoripare
- 12 Corpuscule de PACINI
- 13 Cellule adipeuse
- 14 Vagina radialis externe
- 15 Vagina radialis interne
- 16 Cuticule du poil
- 17 Bulbe pileux
- 18 Moelle du poil
- 19 Cortex du poil
- 20 M. arrecteur du poil
- 21 Racine du poil
- 22 Glande sébacée
- 23 Tige du poil
- 24 Orifice de la glande sudoripare

- J13**
Coupe de la peau, modèle en bloc, 32
Couche de HENLE agrandie 70 fois
- I Epiderme
 - II Derme
 - III Tissu cellulaire sous-cutané
 - IV Couche cornée de l'épiderme
 - 1 Tige du poil
 - 2 Stratum disjunctum
 - 3 Stratum conjunctum
 - 4 Couche lucide de l'épiderme
 - 5 Couche granuleuse de l'épiderme
 - 6 Couche de MALPIGHI de l'épiderme
 - 7 Couche basale de l'épiderme
 - 8 Couche sous-épithéliale
 - 9 Plexus veineux sous-cutané
 - 10 Corps papillaire du derme
 - 11 Réseau artérielle
 - 12 Couche réticulaire du derme
 - 13 Canal sudorifère
 - 14 Plexus veineux du chorion
 - 15 Réseau artérielle du chorion
 - 16 Racine du poil
 - 17 M. arrecteur du poil
 - 18 Vaisseau lymphatique
 - 19 Artériole
 - 20 Nerf
 - 21 Veinule
 - 22 Corpuscule de Krause
 - 23 Corpuscule de Golgi-Mazzoni
 - 24 Corpuscules de Ruffini
 - 25 Corpuscule de PACINI
 - 26 Artère papillaire
 - 27 Veine papillaire
 - 28 Cortex du poil
 - 29 Moelle du poil
 - 30 Glande sudoripare
 - 31 Gaine épithéliale externe
 - 32 Couche de Henle
 - 33 Couche de Huxley
 - 34 Cuticule du poil
 - 35 Racine du poil
 - 36 Glande sébacée
 - 37 Corps de la glande apocrine sudoripare
 - 38 Nerf papillaire
 - 39 Nerf du poil
 - 40 Aponévrose
 - 41 Muscle
 - 42 Cellule adipeuse
 - 43 M. arrecteur du poil
 - 44 Corpuscule de MEISSNER
 - 45 Orifice de la glande sudoripare
 - 46 Mélanocyte
 - 47 Canal excréteur de la glande apocrine sudoripare
 - 48 Corpuscule de MERKEL

Modelos de Pele

Português

J10

Seção de pele, 70 x tamanho natural

- I Epiderme
- II Derme
- III Subcutânea
- 1 Glândula sebácea
- 2 Raiz do pêlo
- 3 Haste do pêlo
- 4 M. eretor do pêlo
- 5 Corpúsculo tátil de MEISSNER
- 6 Poro de suor
- 7 Corpúsculo tátil de VATER-PACINI
- 8 Bainha radicular externa
- 9 Bainha radicular interna
- 10 Cutícula do pêlo
- 11 Bulbo piloso
- 12 Medula do pêlo
- 13 Córtex do pêlo
- 14 Célula adiposa
- 15 Papila pilosa
- 16 Glândula sudorípara
- 17 Estrato reticular
- 18 Ducto sudorífero
- 19 Estrato papilar
- 20 Estrato basal
- 21 Estrato espinhoso
- 22 Estrato germinativo
- 23 Estrato granuloso
- 24 Estrato lúcido
- 25 Estrato córneo

v J11

Seção de pele, 40 x tamanho natural

- A Corte pelo couro cabeludo
- B Corte pela planta do pé
- I Epiderme
- II Derme
- III Subcutânea
- 1 Corpúsculo tátil de MEISSNER
- 2 Estrato córneo
- 3 Estrato lúcido
- 4 Estrato granuloso
- 5 Estrato espinhoso
- 6 Estrato basal
- 7 Estrato germinativo
- 8 Estrato papilar
- 9 Ducto sudorífero
- 10 Estrato reticular
- 11 Glândula sudorípara
- 12 Corpúsculo tátil de VATER-PACINI
- 13 Célula adiposa
- 14 Bainha radicular externa
- 15 Bainha radicular interna
- 16 Cutícula do pêlo
- 17 Bulbo piloso
- 18 Medula do pêlo
- 19 Córtex do pêlo
- 20 M. eretor do pêlo
- 21 Raiz do pêlo
- 22 Glândula sebácea
- 23 Haste do pêlo
- 24 Poro de suor

J13

Pele, modelo em bloco, 70 x tamanho natural

- I Epiderme
- II Derme
- III Subcutânea
- IV Estrato córneo
 - 1 Haste do pêlo
 - 2 Estrato disjuncto
 - 3 Estrato conjuncto
 - 4 Estrato lúcido
 - 5 Estrato granuloso
 - 6 Estrato espinhoso
 - 7 Estrato basal
 - 8 Lâmina basal
 - 9 Plexo venoso subpapilar
- 10 Estrato papilar
- 11 Rede arterioso subpapilar
- 12 Estrato reticular
- 13 Ducto sudorífero
- 14 Plexo venoso del dermis
- 15 Rede arterioso da derme
- 16 Raiz do pêlo
- 17 M. erector do pêlo
- 18 Vaso linfático
- 19 Arteriola
- 20 Nervo
- 21 Vênula
- 22 Corpúsculos de Krause
- 23 Corpúsculo de Golgi-Mazzoni
- 24 Corpúsculos de Ruffini
- 25 Corpúsculo tátil de VATER-PACINI
- 26 Artéria papilar
- 27 Veia papilar
- 28 Córtex do pêlo
- 29 Medula do pêlo
- 30 Glândula sudorípara
- 31 Bainha epitelial externa
- 32 Bainha de Henle
- 33 Bainha de Huxley
- 34 Cutícula do pêlo
- 35 Raiz do pêlo
- 36 Glândula sebácea
- 37 Corpo da glândula sudorípara
- 38 Nervo papilar
- 39 Nervo capilar
- 40 Fascia
- 41 Musculus
- 42 Célula adiposa
- 43 M. erector do pêlo
- 44 Corpúsculo tátil de MEISSNER
- 45 Poro de suor
- 46 Célula pigmentada
- 47 Ducto sudorífero
- 48 Corpúsculo tátil de MERKEL



皮膚モデル

図10

J10

皮膚、70倍大モデル

- 1 表皮
- 2 真皮
- 3 皮下組織
- 1 腺体
- 2 毛根
- 3 毛幹
- 4 立毛筋
- 5 マイスネル(触覚)小体
- 6 汗口
- 7 フェーテル・パチニ(振動)小体
- 8 外毛根鞘
- 9 内毛根鞘
- 10 毛小皮
- 11 毛球
- 12 毛鞘室
- 13 毛皮質
- 14 表皮細胞
- 15 毛乳頭
- 16 汗腺管
- 17 網状層
- 18 汗腺管
- 19 乳頭層
- 20 基底层
- 21 有棘層
- 22 棘層
- 23 顆粒層
- 24 尖形層
- 25 角質層

J11

皮膚、40倍大モデル

- A 表皮層
- B 真皮層
- I 表皮
- II 真皮
- III 皮下組織
- 1 マイスネル(触覚)小体
- 2 角質層
- 3 網状層
- 4 顆粒層
- 5 有棘層
- 6 基底层
- 7 汗腺管
- 8 乳頭層
- 9 汗腺管
- 10 網状層
- 11 汗腺体
- 12 フェーテル・パチニ(振動)小体
- 13 汗腺管
- 14 外毛根鞘
- 15 内毛根鞘
- 16 毛小皮
- 17 毛球
- 18 毛鞘室
- 19 毛皮質
- 20 立毛筋
- 21 毛根
- 22 腺体
- 23 毛幹
- 24 汗口

J13	皮膚、70倍大・ブロックモデル	32	ヘンレ層
I	表皮	33	ハックスレー層
II	真皮	34	毛小皮
III	皮下組織	35	毛根
IV	角質層	36	脂腺
1	毛幹	37	大汗腺(アポクリン汗腺)の腺体
2	剥離層	38	乳頭神経
3	結合層	39	毛神経
4	淡明層	40	筋膜
5	顆粒層	41	筋肉
6	有棘層	42	脂肪細胞
7	基底層	43	立毛筋
8	基底膜	44	マイスネル(触覚)小体
9	浅乳頭下静脈叢	45	汗口
10	乳頭層	46	メラニン細胞(メラノサイト)
11	乳頭下動脈網	47	大汗腺(アポクリン汗腺)の導管
12	網状層	48	メルケル(触覚)細胞
13	小汗腺(エクリン汗腺)の導管		
14	真皮静脈叢		
15	真皮動脈網		
16	毛根		
17	立毛筋		
18	リンパ管		
19	細動脈		
20	神経		
21	細静脈		
22	クラウゼ小体		
23	ゴルジ・マッツォニ小体		
24	ルフィニ小体		
25	ファーテル・パチニ(層板)小体		
26	乳頭動脈		
27	乳頭静脈		
28	毛皮質		
29	毛髄質		
30	小汗腺(エクリン汗腺)の腺体		
31	外根鞘		

J10

皮肤 放大 70 倍

- I. 表皮
- II. 真皮
- III. 皮下组织
- 1. 皮脂腺
- 2. 毛根
- 3. 毛干
- 4. 立毛肌
- 5. 触觉小体
- 6. 汗口
- 7. 环层小体
- 8. 根外鞘
- 9. 根内鞘
- 10. 毛表皮
- 11. 毛球
- 12. 毛髓质
- 13. 毛皮质
- 14. 脂肪细胞
- 15. 毛乳头
- 16. 汗腺体
- 17. 网状层
- 18. 汗腺管
- 19. 乳头层
- 20. 基底层
- 21. 有棘层
- 22. 胚芽层
- 23. 颗粒层
- 24. 表皮透明层
- 25. 角质层

J11

皮肤 放大 40 倍

- A. 头皮部
- B. 足底部
- I. 表皮
- II. 真皮
- III. 皮下组织
- 1. 触觉小体
- 2. 角质层
- 3. 透明层
- 4. 颗粒层
- 5. 有棘层
- 6. 基底层
- 7. 胚芽层
- 8. 乳头层
- 9. 汗腺管
- 10. 网状管
- 11. 汗腺体
- 12. 环层小体
- 13. 脂肪细胞
- 14. 根外鞘
- 15. 根内鞘
- 16. 毛小皮
- 17. 毛球
- 18. 毛髓质
- 19. 毛皮质
- 20. 立毛肌
- 21. 毛根
- 22. 脂腺
- 23. 毛干
- 24. 汗口

中文

J13

皮肤 放大 70 倍

- | | |
|---------------|------------|
| I. 表皮 | 37. 大汗腺腺体 |
| II. 真皮 | 38. 乳头神经 |
| III. 皮下组织 | 39. 毛神经 |
| IV. 角质层 | 40. 肌膜 |
| 1. 毛干 | 41. 肌肉 |
| 2. 剥离层 | 42. 脂肪细胞 |
| 3. 结合层 | 43. 竖毛肌 |
| 4. 透明层 | 44. 触觉小体 |
| 5. 颗粒层 | 45. 汗口 |
| 6. 有棘层 | 46. 黑素细胞 |
| 7. 基底层 | 47. 分泌汗腺导管 |
| 8. 基底膜 | 48. 默克尔小体 |
| 9. 浅乳头下静脉丛 | |
| 10. 乳头层 | |
| 11. 乳头下动脉网 | |
| 12. 网状层 | |
| 13. 汗腺导管 | |
| 14. 真皮静脉丛 | |
| 15. 真皮动脉网 | |
| 16. 毛根 | |
| 17. 竖毛肌 | |
| 18. 淋巴管 | |
| 19. 细动脉 | |
| 20. 神经 | |
| 21. 细静脉 | |
| 22. 克劳泽小体 | |
| 23. 高尔基-马佐尼小体 | |
| 24. 鲁菲尼小体 | |
| 25. 环层小体 | |
| 26. 乳头动脉 | |
| 27. 乳头静脉 | |
| 28. 毛皮质 | |
| 29. 毛髓质 | |
| 30. 汗腺腺体 | |
| 31. 根外鞘 | |
| 32. 亨勒层 | |
| 33. 赫青黎层 | |
| 34. 毛小皮 | |
| 35. 毛根 | |
| 36. 脂腺 | |





3B SCIENTIFIC[®] PRODUCTS

3B Scientific GmbH

Rudorffweg 8 • 21031 Hamburg • Germany
Tel.: + 49-40-73966-0 • Fax: + 49-40-73966-100
www.3bscientific.com • 3b@3bscientific.com

© Copyright 2006 for instruction manual and design of product:
3B Scientific GmbH, Germany